

Richtlijn diagnostiek en behandeling van degeneratieve lumbale spinale kanaalstenose

Juni 2021, ongewijzigd verlengd in 2024 t/m 2026

Dr. M.H. van Coevorden-Hameete AIOS Neurologie

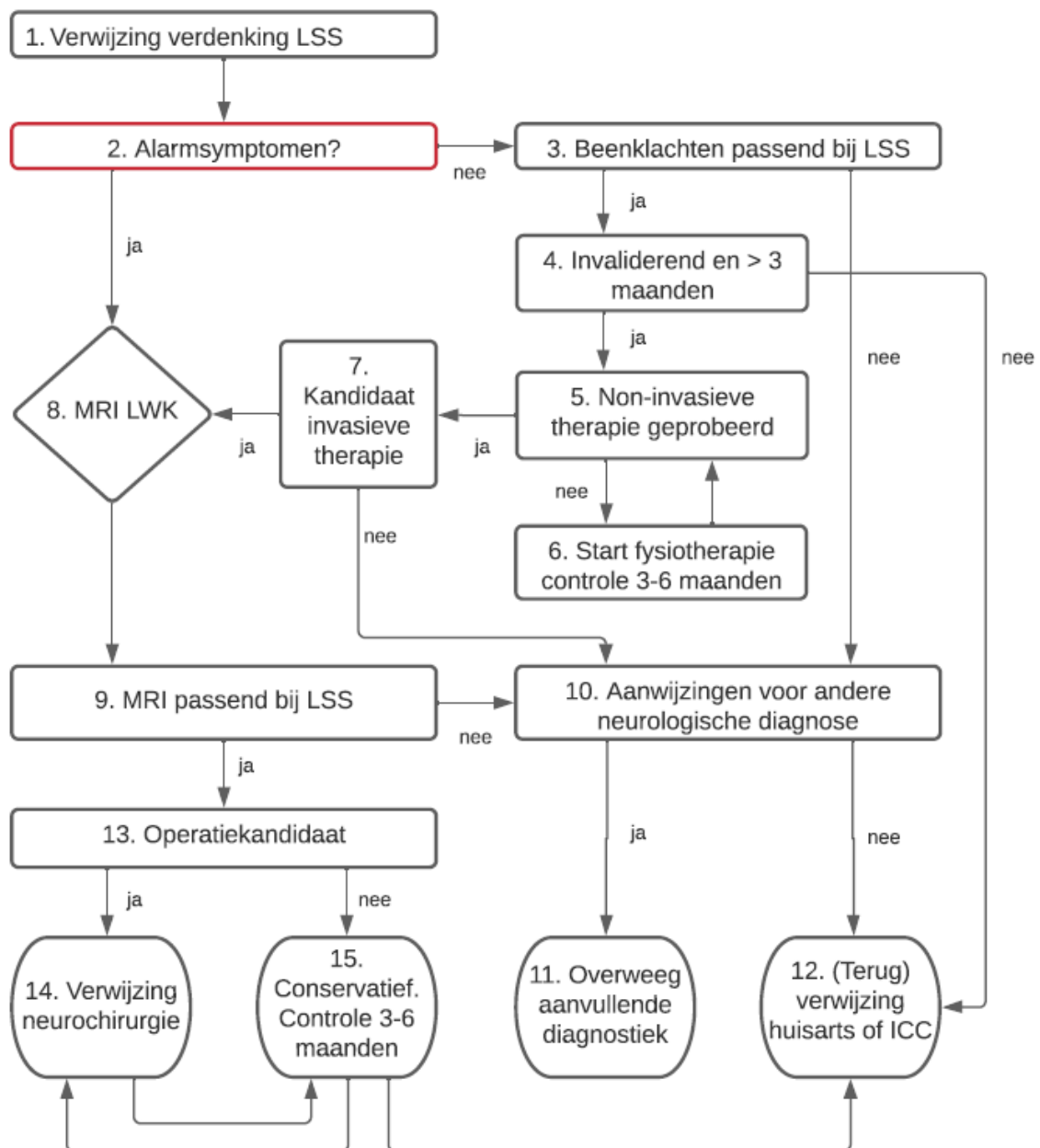
Dr. F.J. de Jong Neuroloog

Drs. J. Drenthen Neuroloog - Klinisch Neurofysioloog

Drs. E. van Putten Neurochirurg

Drs. A.M.G. van Hattem Radioloog

Dr. S. Frankema Anesthesioloog



Disclaimer

1 januari 2015

De Richtlijnen van de afdeling Neurologie Erasmus MC zijn met zorg samengesteld op basis van de stand van de wetenschap ten tijde van het vaststellen van de Richtlijn. Deze Richtlijnen zijn bedoeld voor medici. Een Richtlijn moet worden gezien als aanbeveling, waarvan indien daar goede argumenten voor zijn kan worden afgeweken. Mede omdat wetenschappelijke inzichten zich ontwikkelen en kunnen wijzigen, aanvaarden zowel de afdeling Neurologie als de individuele opstellers van de Richtlijnen geen enkele aansprakelijkheid voor onverhoopte onvolkomenheden in de Richtlijnen, of eventuele gevolgen daarvan. De richtlijnen commissie stelt zich open voor attentering op (vermeende) onvolkomenheden in de opmaak of inhoud van de richtlijnen

TOELICHTING FLOWCHART

Afkortingen

LSS = Lumbale Spinale Kanaalstenose

LWK = Lumbale Wervelkolom

1. Via huisarts of intern specialist
2. Rugpijn en/ of radiculopathie in de aanwezigheid van een van onderstaande alarmsymptomen rechtvaardigen beeldvormend onderzoek:
 - Sfincter dysfunctie en/ of gevoelsstoornissen in rijbroekgebied
 - Hyperreflexie en/ of pathologische reflexen
 - Koorts en/ of verhoogde infectieparameters
 - Nachtelijke pijn of hevige pijn bij vertikaliseren
 - B-symptomen (koorts, nachtzweeten, gewichtsverlies, malaise)
 - Voorafgaand trauma
 - Hevige lokale druk- of kloppijn
 - Oncologische voorgeschiedenis
3. Klassieke symptomen van neurogene claudicatie of radiculopathie, opgewekt door lang staan, lopen of hyperextensie van de rug welke worden verlicht door voorover buigen of zitten
4. Indien de klachten klassiek passen bij LSS, reeds langer bestaan dan 3 maanden en invaliderend zijn kan eerst non-invasieve therapie worden geprobeerd. Geef bij weinig invaliderende klachten goede uitleg, overweeg verwijzing fysiotherapie en/ of direct terugverwijzing huisarts
5. Indien de klachten na 3-6 maanden non-invasieve behandeling invaliderend blijven kan een MRI LWK worden verricht
6. Indien de klachten invaliderend zijn maar er nog geen conservatieve behandeling is geprobeerd verwijs voor fysiotherapie en zie patient na 3-6 maanden terug voor evaluatie
7. Komt patient in aanmerking voor invasieve behandeling in de vorm van operatie of injectie?
8. Maak een MRI LWK indien operatief ingrijpen of epidurale injecties worden overwogen. Overweeg afhankelijk van de alarmsymptomen een MRI van de totale wervelkolom en toediening van contrastmiddel bij de vraagstelling inflammatie, littekenvorming of leptomeningeale metastasering
9. Beoordeel de MRI LWK op basis van kwalitatieve (en kwantitatieve) radiologische criteria; discus bulging, osteofyten, hypertrofische facetartrose, ligamentum flavum hypertrofie, perineuraal intraforaminaal vet, liquor omspoeling van cauda equina
10. Indien er naar aanleiding van de MRI aanwijzingen zijn voor een maligniteit of infectieus proces handel dan naar bevinden. Zo niet, ga na of er aanwijzingen zijn voor een andere (niet) neurologische diagnose
11. Overweeg of er sprake kan zijn van een andere neurologische diagnose zoals polyneuropathie, myopathie, polyradiculopathie (maligne, infectieus) die aanvullende diagnostiek behoeft. Denk hierbij aan een EMG, bloedonderzoek of lumbaalpunctie
12. Overweeg of er sprake van zijn van een andere niet-neurologische diagnose zoals coxartrose, spondylolisthesis/ scoliose of vasculaire claudicatie. Verwijs terug naar de huisarts of bij ernstige klachten direct voor een intercollegiaal consult naar bijvoorbeeld de orthopedie, vaatchirurgie of oncologie

13. Overweeg of de patient in aanmerking komt voor een operatie (in principe bij matig-ernstige klachten, duur 3-6 maanden, geen effect conservatieve behandeling). Neem de wensen van patient, comorbiditeit en valideerbaarheid mee in deze overweging. Bij twijfel kan patient verwezen worden naar de neurochirurgie voor een informeren gesprek
14. Verwijs voor het bespreken van operatieve behandelmogelijkheden
15. Optimaliseer conservatieve behandeling, verwijs eventueel voor epidurale injectie of optimalisatie van pijnbehandeling naar de pijnpoli. Bij ernstig invaliderende pijn en een mogelijke operatie kandidaat: zie de patiënt terug na 3-6 maanden om te beoordelen of te ingestelde behandeling effectief is en de patient alsnog naar de neurochirurgie verwezen dient te worden. Zo niet, verwijs patient dan terug naar de huisarts

ACHTERGROND INFORMATIE

Introductie

Lumbale spinale kanaalstenose (LSS) is een overwegend degeneratieve aandoening waarbij vernauwing van de ruimtes rondom neurovasculaire structuren in de lumbale wervelkolom resulteert in pijn in de lage rug en benen en daarmee gepaard gaande verminderde mobiliteit. LSS is met een prevalentie van 9% een vaak voorkomende aandoening en is de meest voorkomende reden voor spinale chirurgie in een populatie > 65 jaar. Er is geen objectieve standaard voor het vaststellen van een LSS, de diagnose berust op de integratie van symptomen, comorbiditeit (alternatieve verklaringen) en beeldvorming (1-4). Deze richtlijn beslaat uitsluitend verworven LSS met degeneratieve oorzaak.

Zoekstrategie en verantwoording

Voor deze richtlijn werd er met hulp van de medische bibliotheek een uitgebreide pubmed search verricht gericht op diagnostiek en behandeling van LSS. Alle artikelen werden gescreend op titel en abstract. Vanwege de grote hoeveelheid beschikbare literatuur betroffen de geselecteerde artikelen voornamelijk clinical guidelines, cochrane reviews, systematic reviews, meta-analyses, consensus opinie onderzoek onder experts (Delphi-studies) en enkele van de meest relevante randomized controlled trials. Aanbevelingen in deze richtlijn zijn tot stand gekomen na interdisciplinair overleg en na het bereiken van consensus binnen de afdeling neurologie van het Erasmus MC.

Pathofysiologie

Gezien de degeneratieve oorzaak is LSS typisch een aandoening van de oudere patiënt. Vaak dragen meerdere degeneratieve veranderingen bij aan het ontstaan van een LSS:

- Protrusie van tussenwervelschijf (ventraal)
- Facetartrose (lateraal)
- Ligamentum flavum hypertrofie (dorsaal)
- Hoogteverlies van tussenwervelschijven
- Osteofyten
- Degeneratieve spondylolisthesis of scoliose

De combinatie van deze degeneratieve veranderingen maakt of er sprake is van een centrale kanaalstenose, stenose van de laterale recessus, foraminale stenose of een combinatie hiervan. Uiteindelijk zorgt deze vernauwing voor compressie van individuele zenuwwortels, de meningen en intraspinale vasculatuur. Naast de directe beknelling van lumbospinale wortels draagt waarschijnlijk ook de beknelling van vaatstructuren en dientengevolge ischemie of veneuze stuwings bij aan het ontstaan van de pijn (2, 5).

ANAMNESE EN LICHAAMELIJK ONDERZOEK

Symptomen

De klassieke symptomen van LSS bestaan uit:

- Neurogene claudicatie: pijn, gevoelsstoornissen en/of zwakte in de billen en benen opgewekt door staan, lopen of extensie van de rug (centrale kanaalstenose).
- en/of:
- Geïsoleerde radiculopathie opgewekt door staan, lopen of extensie van de rug (laterale recessus stenose of foraminale stenose) .

Daarnaast is er vaak sprake van lage rugpijn, echter hiervan wordt veelal gedacht dat deze niet wordt veroorzaakt door de LSS, maar uiteraard wel gerelateerd is aan de onderliggende degeneratieve veranderingen.

De klachten bij LSS treden typisch op tijdens staan op lopen, en worden verlicht door zitten, liggen of voorover buigen, dit omdat axiale belasting en extensie van de wervelkolom zorgen voor verdere vernauwing van het spinale kanaal. Echter geen van de bovenstaande anamnestiche gegevens kan de aanwezigheid van LSS met zekerheid aantonen of uitsluiten (4-7).

Differentiaal diagnose

- Vasculaire claudicatie (opgewekt door inspanning en niet zozeer houding. Vermindert dus ook bij stilstaan, treedt ook op bij fietsen)
- (Poly) radiculopathie door andere oorzaak
- Polyneuropathie (onafhankelijk van houding en inspanning)
- Tethered cord/ spina bifida occulta
- Artrose heup, knie, lage rug of SI gewricht
- Aneurysma van de abdominale aorta
- Myopathie

Uiteraard moet er bij symptomen van een LSS behalve degeneratie ook aan andere oorzaken van een spinale kanaalstenose worden gedacht zoals traumatische afwijkingen, wervel/ leptomenigeale metastasen of een spondylodiscitis (met epiduraal abces). Derhalve moeten bij anamnese en lichamelijk onderzoek de volgende red-flags beoordeeld worden:

Red flags

- Sfincter dysfunctie en/ of rijbroek anesthesie
- Hyperreflexie en/ of pathologische voetzoolreflexen
- Koorts en/ of verhoogde infectieparameters
- Nachtelijke pijn of pijn toenemend bij vertikaliseren
- Hevige lokale druk- of kloppijn op de wervels
- B-symptomen (koorts, nachtzweeten, gewichtsverlies, malaise)
- Voorafgaand trauma
- Oncologische voorgeschiedenis

Zie ook richtlijnen [wervelmetastasen](#) en [leptomeningeale metastasen](#)

Lichamelijk onderzoek

Er zijn verschillende bevindingen bij het neurologisch onderzoek die zouden kunnen passen bij een LSS, zoals een positieve Romberg, afwijkingen van motor of sensor onderzoek van de benen, verlaagde of afwezig peesreflexen aan de benen of beenpijn op te wekken door extensie van de rug of een stuk lopen. Echter geen van deze bevindingen kan de aanwezigheid van LSS aantonen of uitsluiten. Daarnaast is het belangrijk aandacht te besteden aan de differentiaal diagnose van LSS zoals degeneratieve veranderingen van het bewegingsapparaat en atherosclerose. Daarom behoren ook het beoordelen van de heup-exo en endorotatie, drukpijn van de SI-gewrichten en perifere pulsaties tot het standaard lichamelijk onderzoek van een patiënt met rug en/of beenpijn (bij het lopen) (4-7).

AANVULLEND ONDERZOEK

Radiologie:

Bij het verrichten van radiologisch onderzoek is het belangrijk in gedachten te houden dat degeneratieve veranderingen van het lumbale spinale kanaal op oudere leeftijd veel voorkomen, ook bij asymptomatische patiënten (1). Daarnaast is er geen duidelijke relatie tussen de ernst van de lumbale kanaalstenose bij beeldvormend onderzoek en de ernst van de klinische symptomen van LSS (2, 4). Een mogelijke oorzaak hiervoor is dat de klachten bij LSS houdingsafhankelijk zijn, en dat er daarom bij veel patiënten waarschijnlijk een dynamische component een rol speelt bij de mate van vernauwing (denk bijvoorbeeld aan een toename van de vernauwing van de laterale recessus ten gevolge van het inzakken van tussenwervelschijven bij axiale belasting van de wervelkolom). Echter, het overgrote deel van beeldvormend onderzoek vindt plaats in liggende houding, waardoor een inschatting van de mate van vernauwing mogelijk niet altijd betrouwbaar kan worden gemaakt.

MRI lumbale wervelkolom

Een MRI lumbale wervelkolom (LWK) is het beeldvormend onderzoek van eerste voorkeur. Hierbij worden er in ieder geval saggitale T1 en T2 series verricht, en afhankelijk van een eventuele stenose wordt dit aangevuld met axiale coupes op gerichte niveaus. Eventueel kan een T2 met vetsuppressie worden overwogen om degeneratieve veranderingen in het beenmerg beter in beeld te brengen. Bij de vraagstelling inflammatie, leptomenigeale metastase, primaire spinale tumor of fibrosering moet er contrastmiddel worden toegediend. Ossale metastasen met epidurale uitbreiding zijn ook zonder contrast goed te zien.

Er zijn geen universeel geaccepteerde radiologische criteria voor het vaststellen van een lumbale kanaalstenose. Kwalitatieve criteria worden over het algemeen meer gebruikt dan kwantitatieve criteria. Kwantitatieve criteria zijn onder andere de antero-posterieure diameter van het ossale spinale kanaal en de cross-sectionele oppervlakte van de duraalzak. Echter voor geen van deze kwantitatieve criteria bestaan er vastgestelde, gevalideerde afkapwaarden. Globaal wordt voor een centrale kanaalstenose antero-posterieure diameter < 10 mm of een cross-sectionele oppervlakte van <100 mm² aangehouden. De meest gebruikte kwalitatieve criteria die worden beoordeeld zijn: discus protrusie, perineuraal intraforaminaal en epiduraal vet, hypertrofische degeneratie van de facetgewrichten, ligamentum flavum hypertrofie, liquor omspoeling en onderlinge relatie van de wortels van de cauda equina en "redundant roots", het oprullen van zenuwwortels rondom de vernauwing. Ook kan er worden gekeken naar zenuw wortel sedimentatie, hetgeen betekent dat bij LSS de zenuwwortels minder goed naar dorsaal in de duraalzak zakken (2, 4, 5, 8-11).

Bij het aanvragen van een MRI LWK is het belangrijk altijd het niveau danwel de klinisch betrokken wortels te benoemen om zo alle benodigde sequenties te verkrijgen.

Overig radiologisch onderzoek

Als er contra-indicaties voor een MRI zijn kan eventueel een reguliere CT-scan of CT-myelografie worden gemaakt (2, 5). Aanvullend kunnen ook reguliere röntgenfoto's met dynamische flexie-extensie opnames nuttig zijn bij het vaststellen van een spondylolisthesis of scoliose.

EMG:

Er is onvoldoende bewijs dat een standaard EMG met geleidings- en naaldonderzoek van toegevoegde waarde is bij het bevestigen van de diagnose LSS. Wel is een dergelijk EMG bruikbaar

wanneer gedacht wordt dat er een andere aandoening meespeelt, zoals een polyneuropathie, welke de klachten (deels) kan verklaren.

Het is goed om in gedachten te houden dat naaldonderzoek met mapping van paraspinale spieren een hoge specificiteit en lage sensitiviteit heeft wanneer het wordt afgezet tegen een controle groep van mensen zonder klachten of met lage rugpijn. Eventueel kan er dus worden gevraagd paraspinaal naaldonderzoek te verrichten als aanvulling op een standaard EMG wanneer het klinisch onderscheid tussen een polyneuropathie en symptomatische LSS lastig te maken is. Hiermee kan de diagnose symptomatische LSS harder worden gemaakt. Echter uiteraard kan ook een polyradiculopathie met andere oorzaak afwijkingen bij paraspinaal naaldonderzoek geven (2, 4, 5, 12).

BELOOP EN BEHANDELING

Het natuurlijk beloop van LSS is overwegend langzaam progressief. Hoewel de klachten berusten op voortschrijdende degeneratieve veranderingen kunnen de symptomen ook stabiliseren of verbeteren. Snelle neurologische achteruitgang wordt bij milde tot matige LSS zelden gezien. Op basis van anamnese, neurologisch onderzoek en radiologisch onderzoek is niet goed te voorspellen welke patiënten een progressief beloop zullen ontwikkelen. Mogelijk is bij patiënten met langdurige en ernstige klachten (>1 jaar), een radiologisch ernstige stenose en bijkomende spondylolisthesis of scoliose de kans op stabilisatie of herstel kleiner (2, 5).

Verschillende systematische reviews en Cochrane reviews concluderen dat er weinig bewijs van hoge kwaliteit is voor zowel conservatieve behandeling als chirurgische behandeling van LSS (5, 13-17).

Enkele van de belangrijkste beperkingen zijn:

- Het ontbreken van duidelijke klinische en radiologische criteria voor LSS. Veel studies includeerden patiënten met zowel neurogene claudicatie als radiculaire pijn op basis van laterale recessus of foraminale stenose waardoor er sprake is van een heterogene patiënten populatie.
- Bij studies naar conservatieve behandelingen is er een grote variatie in en tevens gebrek aan een duidelijke beschrijving van de gebruikte behandelprotocollen.
- Bij studies naar chirurgische behandelingen is er een grote heterogeniteit in gebruikte operatieve technieken (voorkeur van de operateur; open decompressie, minimaal invasieve chirurgie, bijkomende spondylodese) en vaak grote aantallen cross-overs naar de chirurgische arm hetgeen de intention-to-treat analyse sterk beïnvloedt. Tevens is het falen van conservatieve therapie vaak een inclusiecriteria.
- In veel studies ontbreekt een placebo of onbehandelde groep. Gezien het vrij gunstige natuurlijke beloop van LSS is het hierdoor niet altijd duidelijk of een interventie het natuurlijk beloop heeft beïnvloed.

Conservatieve behandelingen

Hoewel er slechts een lage kwaliteit van het bewijs is voor de individuele conservatieve behandelmogelijkheden zal er in de dagelijkse praktijk vaak gebruik worden gemaakt van een combinatie van deze behandelingen. Ook in verschillende RCTs wordt deze multimodale therapie (als best mogelijke reflectie van de dagelijkse praktijk) vergeleken met chirurgische interventie. De verschillende conservatieve behandelingsmogelijkheden zijn:

- *Educatie*

Gezien de bovenstaande kanttekeningen moet bij het maken van een keuze voor behandeling de nadruk liggen op uitleg over het milde beloop en het helder krijgen van de doelen en wensen van patiënt. Ook is het belangrijk bij deze overwegend oudere populatie de aanwezige comorbiditeiten hiermee gepaard gaande risico's voor medicatiegebruik, anesthesie en operatie mee te wegen. In het geval van overgewicht is gewichtsreductie (eventueel onder begeleiding) wenselijk. Obesitas veroorzaakt lordosering en axiale belasting van de lumbale wervelkolom en verergert daarmee de klachten van LSS.

- *Medicamenteuze behandeling*

In de literatuur worden verschillende soorten orale en injecteerbare medicatie beschreven in de behandeling van LSS. Hierbij kan men denken aan analgetica (o.a. paracetamol, opiaten), anti-inflammatoire middelen (o.a. NSAIDs) neuropathische pijnstillers (o.a. gabapentine), spierverlappers (o.a. benzodiazepines) en overige medicatie (o.a. calcitonine, prostaglandine, vitamine B12). Slechts een enkele studie laat enig effect van medicatie op de symptomen van LSS zien, maar dit lijkt geen consistent effect. Overall wordt het voorschrijven van pijnmedicatie of spierverlappers voor neurogene beenpijn bij LSS niet aanbevolen. Eventueel kunnen analgetica wel worden gebruikt voor de bijkomende rugpijn, maar maak hierbij een zorgvuldige afweging met betrekking tot mogelijke bijwerkingen in de oudere populatie met LSS (5, 13, 17).

- *Fysiotherapie/ manuele therapie*

Er bestaan geen gestandaardiseerde fysiotherapeutische behandelprotocollen voor LSS. Beschreven behandelingen omvatten looptraining op een loopband, fietsen op een hometrainer, flexie/ extensie oefeningen en houdingstherapie. Er is geen bewezen effect van oefen-, loop- of manuele therapie onder supervisie van een fysiotherapeut (17). Een studie laat minder cross-overs naar de chirurgische arm zien bij patiënten in de conservatieve arm die fysiotherapie kregen (18). Gezien de algemene conditionele voordelen van beweging wordt fysiotherapie over het algemeen wel aanbevolen (5, 13, 17).

- *Delordoserend korset*

Er zijn aanwijzingen dat het dragen van een lumbosacraal korset pijn kan verminderen en loopafstand kan vergroten (5).

- *TENS*

Een systematische review laat geen bewijs zien voor Transcutaneous Electric Nerve Stimulation (TENS) (5).

- *Chronische pijn revalidatie*

Wanneer de pijn leidt tot een beperking in het dagelijks leven en de overige behandel mogelijkheden beperkt zijn kan een patient worden verwezen voor chronische pijnrevalidatie. In een dergelijk traject wordt gewerkt aan een actievere leefstijl en het herstel van de balans tussen belasting en belastbaarheid.

- *Epidurale injecties met lokaal anestheticum en/of steroïden*

Bij patiënten bij wie conservatieve behandeling onvoldoende effect heeft en die geen kandidaat zijn voor chirurgisch ingrijpen of bij wie chirurgische interventie onvoldoende effect heeft gehad kunnen epidurale injecties worden overwogen. Studies naar epidurale injecties zijn zeer heterogeen. Er zijn verschillende manieren van toediening van epidurale injecties, interlaminair, intraforaminaal of caudaal, en met of zonder doorlichting. Er kan worden gekozen voor toediening van een lokaal anestheticum met of zonder steroïden. Daarnaast worden epidurale injecties breder toegepast dan alleen

voor LSS, zoals bijvoorbeeld voor radiculaire pijn bij hernia of lage rugpijn ten gevolge van degeneratieve veranderingen. Als primaire uitkomstmaat wordt veelal pijn genomen, vaak blijft het effect op functionaliteit (zoals bijvoorbeeld loopafstand) onduidelijk. Veelal worden deze verschillende methoden en indicaties in studies door elkaar gebruikt hetgeen het beoordelen van het effect van de individuele technieken en het specifieke effect bij patiënten met LSS lastig maakt.

Over de gehele linie genomen ondersteunen meerdere meta-analyses en systematische reviews een reductie van lage rug- en beenpijn op de korte en middellange termijn zonder frequente bijwerkingen of complicaties (5, 13, 19-21). Er zal over het algemeen gekozen worden voor een interlaminaire injectie bij klachten van een centrale kanaalstenose en een transforaminale injectie wanneer de klachten te herleiden zijn tot een specifieke wortel. Hiervoor is het zeer aan te bevelen dat er een recente MRI LWK beschikbaar is.

Chirurgische behandeling

Hoewel het bewijs schaars is, is de consensus dat decompressieve chirurgie de klachten (ook op de lange termijn) verbetert bij patiënten met tenminste 3-6 maanden matige tot ernstige klachten en waarbij de beenklachten op de voorgrond staan en conservatieve behandeling onvoldoende effect heeft gehad (5, 15, 17, 22). Er zijn echter geen studies van hoge kwaliteit die een vergelijking maken met een onbehandelde of volgens standaardprotocol conservatief behandelde groep.

Indien wordt verwezen voor een chirurgische behandeling is het belangrijk in overweging te nemen dat er vrij hoog percentage is van (peri)operatieve complicaties (10-24%) (13, 16). Denk hierbij aan een dura scheur met liquorlekkage, epiduraal hematoom, wondinfecties of postoperatieve cardiopulmonale complicaties. Daarnaast kan er, met name bij een gecompliceerd post operatief beloop, een post-laminectomie syndroom ontstaan hetgeen wordt gekenmerkt door aanhoudende post-operatieve pijn in rug en benen. Verder is er geen bewijs voor een aanvullend effect van interspinale spacers (5). Bij bijkomende spondylolisthesis of aanwijzingen voor instabiliteit kan spondylodese worden overwogen (5, 23). In het geval van een stabiele spondylolisthesis lijkt er geen bijkomend effect van spondylodese (17, 24).

BELANGRIJKE ORGANISATIES

North America Spine Society

- Clinical guideline, Kreiner et al, laatste update 2013

World Federation of Neurosurgical Societies

- Recommendations decompressive surgery – Costa et al, laatste update 2020

- Diagnosis of Lumbar spinal stenosis – Zileli et al, laatste update 2020

Federatie Medisch Specialisten

- Richtlijn Geinstrumenteerde Wervelkolom Chirurgie, laatste update 2017

LITERATUUR

1. Jensen RK, Jensen TS, Koes B, Hartvigsen J. Prevalence of lumbar spinal stenosis in general and clinical populations: a systematic review and meta-analysis. Eur Spine J. 2020.
2. Zileli M, Crostelli M, Grimaldi M, Mazza O, Anania C, Fornari M, et al. Natural Course and Diagnosis of Lumbar Spinal Stenosis: WFNS Spine Committee Recommendations. World Neurosurg X. 2020;7.
3. Siebert E, Prüss H, Klingebiel R, Failli V, Einhäupl KM, Schwab JM. Lumbar spinal stenosis: Syndrome, diagnostics and treatment. Nat Rev Neurol. 2009;5(7):392-403.

4. De Schepper EIT, Overdevest GM, Suri P, Peul WC, Oei EHG, Koes BW, et al. Diagnosis of lumbar spinal stenosis: An updated systematic review of the accuracy of diagnostic tests. *Spine*. 2013;38(8):E469-E81.
5. Kreiner DS, Shaffer WO, Baisden JL, Gilbert TJ, Summers JT, Toton JF, et al. An evidence-based clinical guideline for the diagnosis and treatment of degenerative lumbar spinal stenosis (update). *Spine J*. 2013;13(7):734-43.
6. Cook CJ, Cook CE, Reiman MP, Joshi AB, Richardson W, Garcia AN. Systematic review of diagnostic accuracy of patient history, clinical findings, and physical tests in the diagnosis of lumbar spinal stenosis. *Eur Spine J*. 2020;29(1):93-112.
7. Tomkins-Lane C, Melloh M, Wong A. Diagnostic tests in the clinical diagnosis of lumbar spinal stenosis: Consensus and Results of an International Delphi Study. *Eur Spine J*. 2020.
8. Mamisch N, Brumann M, Hodler J, Held U, Brunner F, Steurer J. Radiologic criteria for the diagnosis of spinal stenosis: Results of a delphi survey. *Radiology*. 2012;264(1):174-9.
9. Andreisek G, Imhof M, Wertli M, Winklhofer S, Pfirrmann CWA, Hodler J, et al. A systematic review of semiquantitative and qualitative radiologic criteria for the diagnosis of lumbar spinal stenosis. *Am J Roentgenol*. 2013;201(5):W735-W46.
10. Zhang L, Chen R, Xie P, Zhang W, Yang Y, Rong L. Diagnostic value of the nerve root sedimentation sign, a radiological sign using magnetic resonance imaging, for detecting lumbar spinal stenosis: a meta-analysis. *Skelet Radiol*. 2015;44(4):519-27.
11. Steurer J, Roner S, Gnannt R, Hodler J. Quantitative radiologic criteria for the diagnosis of lumbar spinal stenosis: A systematic literature review. *BMC Musculoskelet Disord*. 2011;12.
12. Haig AJ, Tong HC, Yamakawa KSJ, Quint DJ, Hoff JT, Chiodo A, et al. The sensitivity and specificity of electrodiagnostic testing for the clinical syndrome of lumbar spinal stenosis. *Spine*. 2005;30(23):2667-76.
13. Ammendolia C, Stuber KJ, Rok E, Rampersaud R, Kennedy CA, Pennick V, et al. Nonoperative treatment for lumbar spinal stenosis with neurogenic claudication. *Cochrane Database Syst Rev*. 2013;2013(8).
14. Machado GC, Ferreira PH, Harris IA, Pinheiro MB, Koes BW, Van Tulder M, et al. Effectiveness of surgery for lumbar spinal stenosis: A systematic review and meta-analysis. *PLoS ONE*. 2015;10(3).
15. Costa F, Alves OL, Anania CD, Zileli M, Fornari M. Decompressive Surgery for Lumbar Spinal Stenosis: WFNS Spine Committee Recommendations. *World Neurosurg X*. 2020;7.
16. Zaina F, Tomkins-Lane C, Carragee E, Negrini S. Surgical versus non-surgical treatment for lumbar spinal stenosis. *Cochrane Database Syst Rev*. 2016;2016(1).
17. Rousing R, Jensen RK, Fruensgaard S, Strøm J, Brøgger HA, Degn JDM, et al. Danish national clinical guidelines for surgical and nonsurgical treatment of patients with lumbar spinal stenosis. *Eur Spine J*. 2019;28(6):1386-96.
18. Fritz JM, Lurie JD, Zhao W, Whitman JM, Delitto A, Brennan GP, et al. Associations between physical therapy and long-term outcomes for individuals with lumbar spinal stenosis in the SPORT study. *Spine J*. 2014;14(8):1611-21.
19. Vorobeychik Y, Sharma A, Smith CC, Miller DC, Stojanovic MP, Lobel SM, et al. The effectiveness and risks of non-image-guided lumbar interlaminar epidural steroid injections: A systematic review with comprehensive analysis of the published data. *Pain Med*. 2016;17(12):2185-202.
20. Manchikanti L, Kaye AD, Manchikanti K, Boswell M, Pampati V, Hirsch J. Efficacy of epidural injections in the treatment of lumbar central spinal stenosis: a systematic review. *Anesth pain med*. 2015;5(1):e23139.
21. Meng H, Fei Q, Wang B, Yang Y, Li D, Li J, et al. Epidural injections with or without steroids in managing chronic low back pain secondary to lumbar spinal stenosis: A meta-analysis of 13 randomized controlled trials. *Drug Des Dev Ther*. 2015;9:4657-67.
22. Kovacs FM, Urrútia G, Alarcón JD. Surgery versus conservative treatment for symptomatic lumbar spinal stenosis: A systematic review of randomized controlled trials. *Spine*. 2011;36(20):E1335-E51.

23. Burgstaller JM, Porchet F, Steurer J, Wertli MM. Arguments for the choice of surgical treatments in patients with lumbar spinal stenosis - A systematic appraisal of randomized controlled trials. BMC Musculoskelet Disord. 2015;16(1).
24. Ghogawala Z, Barker FG, 2nd, Benzel EC. Fusion Surgery for Lumbar Spinal Stenosis. N Engl J Med. 2016;375(6):600-1.

Disclaimer

1 januari 2015

De Richtlijnen van de afdeling Neurologie Erasmus MC zijn met zorg samengesteld op basis van de stand van de wetenschap ten tijde van het vaststellen van de Richtlijn. Deze Richtlijnen zijn bedoeld voor medici. Een Richtlijn moet worden gezien als aanbeveling, waarvan indien daar goede argumenten voor zijn kan worden afgeweken. Mede omdat wetenschappelijke inzichten zich ontwikkelen en kunnen wijzigen, aanvaarden zowel de afdeling Neurologie als de individuele opstellers van de Richtlijnen geen enkele aansprakelijkheid voor onverhoopte onvolkomenheden in de Richtlijnen, of eventuele gevolgen daarvan. De richtlijnen commissie stelt zich open voor attendering op (vermeende) onvolkomenheden in de opmaak of inhoud van de richtlijnen